Aus der k. Universitäts-Augenklinik in Erlangen.
(Direktor: Hofrat Prof. Dr. J. N. Oeller.)

STANFORD UNIVERSITY NOV 15 1912

Einseitiger angeborener Buphthalmus haemorrhagicus.

Inaugural-Dissertation

zur

Erlangung der Doktorwürde

der

medizinischen Fakultät

der

kgl. bayer. Friedrich-Alexanders-Universität zu Erlangen

vorgelegt von

Peter Christel,
approb. Arzt aus Mönchherrnsdorf.

Tag der mündlichen Prüfung: 22. Dezember 1911.

Mit 2 Abbildungen auf Tafel A.

Wiesbaden.
Verlag von J. F. Bergmann.
1912.

Aus der k. Universitäts-Augenklinik in Erlangen.
(Direktor: Hofrat Prof. Dr. J. N. Oeller.)

Einseitiger angeborener Buphthalmus haemorrhagicus.

Inaugural-Dissertation

zur

Erlangung der Doktorwürde

der

medizinischen Fakultät

der

kgl. bayer. Friedrich-Alexanders-Universität zu Erlangen

vorgelegt von

Peter Christel,
approb. Arzt aus Mönchherrnsdorf.

Mit 2 Abbildungen auf Tafel A.

Wiesbaden.
Verlag von J. F. Bergmann.
1912.

Referent: Prof. Dr. Oeller.
Dekan: Prof. Dr. Jamin.

Druck von Carl Ritter, G. m. b. H., in Wiesbaden

Die unter dem klinischen Bilde der angeborenen Vergrösserung eines oder beider Augen mit gleichzeitig aufgehobener oder im Verfall stehender Funktion verlaufende meist deletäre Krankheit: der Hydrophthalmus oder Buphthalmus congenitus ist seit Mauthner in ihrem Wesen als identisch mit dem Glaukomprozesse aufzufassen, weshalb diese Erkrankung des Auges auch von manchen Seiten als infantiles Glaukom bezeichnet wird. Nicht so bald herrschte jedoch einigermafsen Übereinstimmung über die Deutung des pathologisch-anatomischen Befundes und der Pathogenese dieser Erkrankung. Von einem historisch kritischen Bericht über die diesbezüglichen Streitfragen kann nach den erschöpfenden Arbeiten von Reis und Nahmacher hier Abstand genommen werden. Es sei an dieser Stelle nur auf das Endresultat der an 7 Fällen von reinem genuinen Buphthalmus mit tiefer vorderer Kammer gemachten Untersuchungen von Reis hingewiesen: »in der überwiegenden Mehrzahl der Fälle sind abnorme Verhältnisse in der Kammerbucht nachweisbar, die eine Verlegung des Filtrationsweges bedeuten und eine Erschwerung des Abflusses der intraokulären Flüssigkeit zur Folge gehabt haben müssen«. Auf dem gleichen Standpunkt steht Seefelder, der ein ebenso grosses Material genau anatomisch untersucht hat. Die von ihm aufgeworfene Frage: »ist dieses Filtrationshindernis im natürlichen Bau des hydrophthalmischen Auges begründet oder wird es erst durch gewisse äussere Einflüsse sekundär geschaffen«, ist zwar nicht immer scharf nach der einen oder anderen Seite hin zu entscheiden, gibt uns aber einen Anhaltspunkt dafür, die einzelnen Fälle in zwei Hauptgruppen einzureihen, nämlich die Gruppe der Fälle, wo eine tiefe V. K. besteht und der Circulus venosus Schlemmii entweder überhaupt nicht vorhanden (Aplasie) oder durch Zellstränge nur angedeutet ist (Obliteration, Atrophie), ohne dass irgendwelche Überreste von Entzündungserscheinungen vorhanden sind, und in die Gruppe jener

Fälle, bei welchen deutliche Anhaltspunkte für eine abgelaufene oder noch bestehende Entzündung sich finden und Verschluss des V. K.-Winkels durch Verlötung besteht. In beiden Fällen kommt es dann durch Retention der Augenflüssigkeit zum Sekundärglaukom und infolge der Dehnbarkeit der jugendlichen Augenhäute zu manchmal exzessiver Vergrösserung des Auges, meistens sogar ohne wesentliche Drucksteigerung. Die enorme Schädlichkeit dieses Zustandes auf die sehwichtigen Organe des Auges geht daraus ohne weiteres deutlich hervor.

Während die Ätiologie bei den Fällen der zweiten Gruppe also ziemlich klar zu sein scheint, ist man bei denen der ersten Gruppe der Ansicht, dass durch Anomalien oder Störungen der Entwicklung im embryonalen Leben der geschilderte Zustand bedingt sei. Was da im letzten Momente ausschlaggebend sei, lässt sich bis jetzt noch nicht mit Bestimmtheit angeben. Darüber sind sich jedoch alle Autoren einig, dass erbliche Belastung (Lues und Tuberkulose etc.) und schlechte soziale Stellung der Eltern von wesentlichem Einfluss sein müssen.

Da im vorigen Winter in der hiesigen Universitätsaugenklinik ein rein genuiner Buphthalmus mit tiefer Vorderkammer zur Enukleation kam, dessen angeborene Natur der Erkrankung durch die Anamnese festgestellt werden konnte und der durch starke Blutungen in die vordere Kammer, in den C. V. und in die Exkavation des Sehnervs kompliziert war, dessen anatomischer Befund ferner einige Anhaltspunkte für die Genese zu bieten scheint, so dürfte es von Interesse sein, über diesen Fall kurz zu berichten.

Es handelt sich um einen 8jährigen Knaben, Maurerskind aus Fürth. Von der Familienanamnese ist hervorzuheben, dass der Vater seit ungefähr 10 Jahren lungenleidend ist und schon 3 mal in einer Heilstätte war, in seiner Jugend will er gesund gewesen sein, auch war er beim Militär. Die Mutter will immer gesund gewesen sein und hat ausser einem Ulcus cruris keinen objektiven Befund, jedoch hatte sie vor der Geburt des Knaben zwei Abgänge, das nachfolgende Kind starb gleich nach der Geburt, das 4. lebt, ist ein Mädchen (6 Jahre) mit skrofulösem Habitus und leidet an einer Keratoconjunctivitis phlyctaenularis. Die 4 folgenden Kinder starben bald nach der Geburt wieder, das letzte, ein $1^1/_2$jähriges Mädchen, ist ebenfalls ein bleiches schwächliches Kind.

Die Wohnungs- und Ernährungsverhältnisse der Familie sind die denkbar schlechtesten.

Der Knabe selbst ist bleich und schlecht genährt, von mittlerem Wuchse. Zähne rhachitisch gezackt, Epiphysen an den Extremitätenknochen nicht wesentlich verdickt. Am Hals sind deutliche Drüsen-

pakete zu fühlen. Thorax lang und flach mit spitzem epigastrischem Winkel, Harrisonsche Furche deutlich ausgeprägt. Über beiden Lungenspitzen rauhes unreines Atmen.

Abdomen aufgetrieben. Urin: ohne Besonderheit. Nervensystem in Ordnung.

Gleich bei der Geburt merkten die Eltern, dass das linke Auge grösser sei wie das rechte und wie mit einem »feinen, weissgrauen Häutchen überzogen«. Er habe jedoch daran weiter keine Beschwerden gehabt, von einigen geringfügigen äusseren Entzündungen abgesehen, bis kurz vor Weihnachten 1910, wo er Schmerzen bekommen habe, die allmählich immer heftiger geworden seien; gleichzeitig hätten die Eltern auch das Blut im Auge auftreten sehen und gingen deshalb zum Augenarzt.

Befund am 2. I. 11 bei der Aufnahme in der Klinik: R. A. o. B. S. = $^6/_6$.

L. A. stark vorgetrieben, Oberlid hängt herab, stark gedehnt, die Venen des Lids stark gefüllt. Bulbus bedeutend vergrössert, nach unten gerichtet. Starke Füllung der episkleralen Gefässe, Uvea schimmert bläulich durch. Hornhaut im gleichen Verhältnis wie der Augapfel vergrössert, am Limbus nicht scharf gegen die Sklera abgesetzt, indem sich eine bläulichgraue Trübung von allen Seiten her auf die Hornhaut herüberschiebt, von oben und unten ca. 4—5 mm, von den Seiten ungefähr 2—3 mm. Diese Trübung ist vom Rande her mit zahlreichen radiär verlaufenden oberflächlichen Gefässen versehen. Die Grenze nach der Mitte zu ist scharf, die zentralen Partien erscheinen dunkler, doch befinden sich besonders am unteren Teil unscharf begrenzte graue Trübungen. Die Hornhaut ist mit dem Ophthalmometer gemessen stark verzerrt, soweit sich feststellen lässt beträgt (nach den von Hess angegebenen Werten gerechnet) die Krümmung 7 mm im senkrechten und 9 mm im wagrechten Durchmesser.

In der vorderen Kammer im unteren Teile kompakte rote Blutmassen, in der oberen Hälfte scheint das Blut noch flüssig. Bei seitlicher Beleuchtung (Sachssche Lampe) die ganze Hornhaut, auch die getrübten Partien rötlich durchschimmernd, die ringförmige Trübung am Limbus leuchtet besonders hell auf.

Von Iris, Linse und Hintergrund ist nichts zu sehen, Lichtperzeption nicht vorhanden. Tension leicht erhöht.

4. I. 11. Enukleation (in Chloroform-Äther-Narkose). Bald Ausheilen der Orbita und Rückgehen der Vergrösserung und venösen Stauung der Lider und der Bindehaut.

Pathologisch-anatomischer Befund:

Die Form des Bulbus ist die eines hochgradig myopischen Auges. Die Länge von der Hornhautvorderfläche bis zur hinteren Wand der Sklera am Sehnerveneintritt 32 mm, der grösste darauf senkrechte Durchmesser beträgt 26 mm. (Absolut sicher sind die Mafse nicht, da

die Form durch die Fixierung etwas gelitten haben kann, verwendet dazu wurde die hier gebräuchliche modifizierte Zenkersche Lösung.)

Hornhaut: Dicke 490 μ (an Präparaten, die in ähnlicher Weise fixiert und gefärbt wurden, wurde ungefähr derselbe Wert gefunden).

Dicke des Epithels 52 μ (Durchschnitt 40—60 μ), Epithel in der Mitte gleichmäfsig dick, ohne Veränderung der Struktur und der einzelnen Zellen. Nach dem Limbus zu im Gebiet des später zu besprechenden Pannus ist er von verschiedener Dicke; die dünnsten Partien sind wenig dünner wie die mittleren Stellen des Epithels, während die Verdickungen das Doppelte der mittleren Lage erreichen. Die zylindrischen Fusszellen sind auch hier gut ausgebildet, die Verdickung geschieht auf Kosten der mittleren Schicht.

Die Bowmansche Membran in den mittleren Partien überall intakt bis zu Beginn des Pannus auf beiden Seiten.

Das Parenchym in den mittleren Partien ebenfalls ohne Veränderung.

Die Membrana Descemeti ist überall gut zu verfolgen, selbst im Gebiet des Randpannus, und verliert sich am Beginne des Ligament. corneociliare (pectinat.).

Endothelschicht auf dem Querschnitt nirgends zu erkennen. Der Kammerinhalt stark geronnen und zum grossen Teil mit Blut vermischt.

Der Pannus erstreckt sich $3\,^1/_2$—4 mm vom Limbus her keilförmig nach der Mitte zu und mit dem breiten Ende nach der Gegend des Kammerwinkels. Im Gewebe des Pannus sind zahlreiche feinste Gefässe, die nach dem Kammerwinkel zu grösser werden und reichlich mit Blut gefüllt sind. Die Bowmansche Membran ist vollständig zerstört, die Hornhautlamellen sind zum grössten Teil durch Bindegewebe ersetzt.

Sklera. Mafse: An der Pars plana .	245—335 μ.
Am Äquator	227,5—262 μ,
Hinten am Sehnerv	437,5 μ,
Am Durchtritt eines hinteren langen Ciliarnerven	105,0 μ.

In der Struktur keine wesentlichen Veränderungen.

Vordere Kammer: Tiefe 5,9 mm (gemessen vom Linsenscheitel nach dem hinteren Hornhautscheitel).

Der vordere Linsenscheitel überragt etwas die durch die den Pupillarteil der Iris gelegte Frontalebene nach vorne.

Der vordere Kammerwinkel ist tief und weit ausgebuchtet.

Vom Schlemmschen Kanal ist nichts zu sehen, es sind auch keine strangförmigen Zellgebilde vorhanden, Lumina, die sich als Schlemmscher Kanal deuten liessen, finden sich nicht. Dagegen sind einzelne Gefässe mit länglichovalen Lumen in der Sklera und der Korneaskleralgrenze vorhanden, die jedoch nach ihrer Lage und Struktur mit dem Schlemmschen Kanal sicher nichts zu tun haben. Sie lassen

beim Durchsuchen mehrerer Schnitte ihren Zusammenhang mit den Gefässen des Pannus ohne weiteres erkennen, der an manchen Stellen bis zur Membrana Descemeti reicht, sie sind teilweise mit Blut gefüllt.

Das Ligamentum corneociliare (pectinatum) ist sehr gut zu erkennen. Man sieht ein deutliches Gerüstewerk, dessen Maschen teilweise mit Endothel ausgekleidet sind. Dass es vollständig durchgängig ist, beweisen auch die Blutungen, die sich von der vorderen Kammer aus in das Ligament erstrecken.

Die Iris steht an der Wurzel fast senkrecht zur Sklera und geht dann in leicht konvexen Bogen nach hinten zur Auflagerungsstelle an der vorderen Linsenkapsel. Die Dicke der Iris ist gering und im allgemeinen gleichbleibend, so dass sie an der dicksten Stelle kaum doppelt so breit wie an der dünnsten Stelle an der Wurzel, hier beträgt sie etwa 100 μ. Dadurch ist die Oberfläche eine gleichmäfsige, nur an einzelnen Stellen bedingen Gefässe kleine Vorwölbungen. Das Gewebe ist relativ zellreich, lässt jedoch die der Iris eigentümliche feine fibrilläre Struktur im grossen und ganzen vermissen. Gefässe sind reichlich vorhanden. Der Sphinkter ist ebenfalls erhalten. Auf der einen Seite bestehen teilweise Verwachsungen zwischen Irishinterfläche und der vorderen Linsenkapsel, die offenbar erst sekundär zustande gekommen sind durch Zwischenwucherung eines zellreichen granulationsähnlichen Gewebes, welches vom Äquator der Linse einspriesst. Dieses Gewebe hat ausser den zellreichen Partien solche von geringerem Zellgehalt. Daneben liegt direkt am Äquator der Linse ein kleiner Rundzellenherd, Pigmentzellen sind überall zerstreut. Das Gewebe hängt zusammen mit einem solchen, das von der abgelösten Netzhaut ausgeht; darauf soll bei der Besprechung dieser eingegangen werden (s. Fig. I).

Die Linse ist im Verhältnis zum Auge klein und von annähernd normaler Form; sie ist etwas nach der temporalen Hälfte gezogen, die temporale Partie etwas nach hinten.

Dickendurchmesser 4,2 mm, vom Äquator zu Äquator 8,8 mm (Bach gibt für den Neugeborenen im Dickendurchmesser 4,5 mm, den äquatorialen Durchmesser 6 mm an).

Infolge der relativen Kleinheit der Linse ist zwischen den Ciliarfortsätzen und der Linse eine freie Strecke, die etwa gleich dem halben Linsendurchmesser (äquatorial) ist.

Die Kapsel ist an den meisten Stellen gut zu erkennen, an einzelnen Stellen scheint sie sich zu verlieren, doch lässt sie sich auch da, wenn auch schwer, verfolgen; auf keinen Fall sind jedoch Kapselteile, da wo sie undeutlicher wird, aufgerollt, ein Zeichen, dass keine Ruptur stattgefunden hat.

Das Kapselepithel ist vorne gut erhalten, auf der einen Seite nach dem Äquator zu findet sich eine Wucherung, so dass hier mehrere Schichten übereinander liegen, am Äquator hört das Epithel nicht auf, sondern setzt sich zunächst kontinuierlich auf die Hinterfläche fort, wo

allmählich Lücken zwischen den einzelnen Zellen auftreten; doch lassen sich die Epithelien auch an der ganzen Hinterfläche der Linse mit nur geringen Abständen verfolgen, so dass die Linse fast ganz mit einem Epithelbelag, sowohl vorne wie hinten, überzogen ist In den Linsenfasern finden sich nur ganz einzelne Kerne am Äquator unregelmäfsig angeordnet. Die Linsensubstanz selbst ist ausserordentlich unregelmäfsig, direkt unter der Kapsel finden sich vielfach kleine kugelförmige Entartungsprodukte, ferner scheint die Linsensubstanz vielfach wie angenagt. Die zunächst liegenden Schichten der Linse haben ein homogenes Aussehen, es folgen dann zahlreiche Spalten mit feinkörnig geronnenem Inhalt und Morgagnischen Kugeln, ausserdem sind die Linsenfasern, die hier etwas deutlicher sichtbar sind, unregelmäfsig zerfallen und auseinander gerissen. Im grossen und ganzen haben wir fast überall eine mehr homogene Linsenstruktur, in der die Fasern kaum und nur stellenweise sichtbar werden. Überall hindurch zerstreut finden sich feinste Degenerationserscheinungen in Gestalt kleinster Kugeln. An der Kapsel finden sich stellenweise noch drusenartige Pigmentgebilde, wie sie sich zahlreich in dem benachbarten zerfallenden Bluterguss finden. (Diffundiertes Blutpigment?)

Die Zonula Zinnii ist auf der einen Seite nicht zu erkennen, an ihrer Stelle ist eine Blutung und Granulationsgewebe vorhanden. Auf der anderen nasalen Seite finden sich vor und hinter dem Äquator zwei langgezogene Stränge, die einen weiten Spalt zwischen sich lassen. Sie inserieren nicht am Corpus ciliare, an dem sie weit entfernt vorbeiziehen, sondern gehen direkt zur abgelösten Netzhaut zu einer Stelle, die etwa der Ora serrata entspricht. Die hintere Lamelle ist gespalten und enthält etwas Blut.

Das Corpus ciliare ist dünn atrophisch, so dass seine dreieckige Gestalt wenig in die Augen fällt; die longitudinalen Muskelfasern sind gut ausgebildet, während die meridionalen Fasern fast vollständig zu fehlen scheinen. (Gleicht in dieser Hinsicht einem myopischen Auge.) Ciliarfortsätze sind in geringer Anzahl vorhanden, sehr wenig verzweigt und haben im grossen und ganzen, auch die kleinsten, eine nach hinten gerichtete Tendenz. Im Stroma sind Veränderungen nicht nachzuweisen. Die Gefässe sind stark erweitert und prall mit Blut gefüllt, so dass die Endothelzellen offenbar etwas gedehnt wurden. Die äusserste unpigmentierte Epithellage ist sehr gut erhalten und ohne Veränderung. Das Corpus ciliare ist in seiner meridionalen Richtung sehr der Länge nach ausgedehnt und geht ohne Übergang in die Pars plana und die Aderhaut über.

Die Aderhaut weist keine wesentlichen Veränderungen auf, an einzelnen Teilen am hinteren Bulbus verdichtet sich das Gewebe etwas, ohne dass es jedoch zu einer wesentlichen Atrophie käme. Die Gefässe sind gut erhalten und mehr oder weniger mit Blut gefüllt. Die Schicht der kleinen Gefässe ist nicht überall deutlich zu erkennen. Entzündliche Herde finden sich nirgends.

Netzhaut: Wie schon erwähnt, ist das Pigmentepithel der Ciliarfortsätze gut erhalten, doch beginnt schon, ehe die Pars plana erreicht wird, eine Umwandlung der inneren unpigmentierten Lage in ein straffes zellreiches Bindegewebe mit längsovalen Kernen. Dieses Gewebe bildet etwa beim Übergang der Aderhaut in das Corpus ciliare eine Verdickung, die Zone reicht etwa bis zur Ora serrata. Wir können also in diesem Teile keine Gebilde der Netzhaut sehen. Das Verständnis für diese bindegewebige Schwarte wird uns durch Betrachten der anderen Seite klar, wo der Zusammenhang lückenlos zutage tritt. Wir sehen hier, wie sich die unpigmentierte Lage der Epithelschicht der Pars plana des Corpus ciliare im spitzen Winkel umschlägt und stellenweise einzelne Pigmentteile mitgenommen hat. In leicht welligem Verlauf werden die Zellen allmählich höher, zylindrischer und bilden dann mehrere Lagen, ohne dass es jedoch zunächst zu einer typischen Netzhautstruktur käme. Dann hört die Netzhaut plötzlich auf und wir finden an dieser Stelle ein mehr oder minder kernhaltiges Bindegewebe nach hinten zur Aderhaut zurückgezogen. Diese Bindegewebsplatte, die sich etwa von der Stelle der Ablösung aus am Pigmentepithel nach hinten zieht, hat etwa dreieckige Form, das Pigmentepithel ist in dieser ganzen Partie unregelmäfsig. Von da an, wo diese bindegewebige Platte mit der vorhin beschriebenen abgelösten Partie der Netzhaut zusammenhängt, lässt sich ein fein pigmentierter Zellstrang verfolgen, der aber bald wieder in eine Schwarte von mäfsigem Zellreichtum übergeht. Diese geht schliesslich zu einem andern Stück abgelöster Netzhaut, das eine relativ regelmäfsige Struktur der Körnerschicht etc. erkennen lässt. Diese Partie zieht nun auch nach vorne zum hinteren Linsenscheitel mehrfach gefaltet und trifft hier am Äquator mit dem auf der anderen Seite schon beschriebenen Teile zusammen. An anderen Schnitten lässt sich nun verfolgen, dass diese hinter der Linse herziehende abgelöste Partie der Netzhaut breit zusammenhängt mit der strangförmig zusammengeknäuelten Netzhaut, die vom Sehnerv her durch den Glaskörperraum zieht. Diese Netzhaut ist natürlich mannigfach degeneriert, bindegewebige Schwarten finden sich neben ihr und um sie herum. Sie inseriert mit zwei seitlichen Zipfeln an der exkavierten Papille. Es lässt sich nun an Serienschnitten nachweisen, dass die Netzhaut nicht ringförmig am Sehnervenkopf inseriert, sondern dass sie oben und unten abgerissen ist. In der so gebildeten Rinne finden sich ebenfalls bindegewebige (gliöse) Wucherungen, die an dem den exkavierten Sehnerv auskleidenden Gewebe ihren Ausgang nehmen. In diesem Hohlraum ist eine Blutung erfolgt.

Der Nervus opticus ist exkaviert, die Lamina cribrosa nach hinten durchgebogen, direkt auf dem Grund und an den Seiten der Exkavation ist ein dünnes, lockeres Gewebe, das an den Rändern in die Netzhaut übergeht.

Der Sehnerv selbst ist atrophisch; mit spezifischer Färbung (Weigert), sind keine Markscheiden mehr nachzuweisen. Das interstitielle Gewebe

ist vermehrt, der Kernreichtum bedeutend. Die Gefässe des Sehnerven sind, auch soweit sie ausserhalb des Bulbus liegen, sehr stark gefüllt und offenbar stark vermehrt, da wir eine ausserordentlich grosse Zahl von Gefässschnitten haben. In dem Scheidenraum des Sehnerven sind zahlreiche granulationsähnliche Wucherungen.

Der Raum zwischen Pigmentepithel und abgelöster Netzhaut ist im grossen und ganzen bis vornehin, wo die strangförmige Netzhaut sich ausbreitet, mit einer feinkörnigen Masse ausgefüllt. In dieser Partie befindet sich eine ausgedehnte Blutung an der temporalen Seite.

Vor der abgelösten Netzhaut zwischen ihr und der Linse finden sich kernlose Massen mit Spalten (Fibrillen), die den Resten des Glaskörpers entsprechen. In diesem Raume findet sich auch ein Bluterguss.

Dann lassen sich noch verschiedene Blutungen in der vorderen Kammer, besonders temporal und kleinere im ganzen vorderen Augenabschnitt verteilt nachweisen.

Die Ciliargefässe ausserhalb des Bulbus sind stark gefüllt, zeigen jedoch sonst keine Veränderungen. Ebenso erwiesen sich die Ciliarnerven bei spezifischer Färbung als nicht verändert.

In den Blutungen sind zahlreiche rosettenartige Gebilde, die wohl aus ausgefallenem und umgewandeltem Blutfarbstoff entstanden sein werden. Sie sind so angelegt, dass sich um einen grösseren kristallinisch angeordneten Haufen von Blutfarbstoff herum ein kreisrunder Hof völlig ausgelaugter Stromata und kleine teilweise gezackte Schollen von Blutpigment gelagert haben, die im ersten Moment als Zellkerne imponieren, so dass man entzündliche Infiltration vor sich zu haben glaubt. Ob der Zustand bereits in vivo bestanden bezw. begonnen hat und durch die Fixierung begünstigt wurde oder ob diese allein die merkwürdige Ausfällung bedingt hat, lässt sich nicht entscheiden.

Epikrise:

Die zunächst auffallende venöse Stase des erkrankten Auges wird durch den mikroskopischen Befund bestätigt und ist wohl darauf zurückzuführen, dass durch die enorme Vergrösserung des Auges und der dadurch bedingten Dehnung der Augenhäute der venöse Abfluss des Blutes erschwert wird, während das arterielle Blut dieses Hindernis leichter überwindet. Dasselbe gilt auch von den Gefässen ausserhalb des Bulbus und in den Lidern. Durch die lange dauernde ständige pralle Füllung kann es leicht zur Zerreissung der Gefässwände und zu Blutungen kommen. Zwar konnte eine Rupturstelle nicht gefunden werden, doch ist bei diesen häufig nur aus Endothel bestehenden Gefässen die Möglichkeit gross, dass auch durch die Gefässwand hindurch das Blut austritt. Denn eine primäre Erkrankung der Gefässe, wie sie bei dem

senilen Glaukom die Regel zu sein scheint, ist bei dem jugendlichen Individuum nicht zu erwarten und auch nicht gefunden. Dass diese Blutungen in Augen mit Drucksteigerung ohne Erkrankung der Gefässe durchaus nicht selten sind, konnte ich an einem mir von Dr. Kümmell zur Verfügung gestellten Präparate sehen, das von einem Auge stammt, bei dem sich im Anschluss an ein perforierendes Hornhautgeschwür starke Drucksteigerung einstellte, in derem Verlaufe es zu vielen multiplen Hämorrhagien im ganzen Bulbus kam, auch in der Exkavation fanden sich einige Blutextravasate.

Ein Beweis für die obige Ansicht ist auch die Tatsache, dass bald nach der Enukleation die Lider wieder ihre normale Form annahmen und die venöse Stauung vollständig zurückging, dasselbe konnte an den Gefässen der Konjunktiva beobachtet werden.

Dass in unserem Fall die Drucksteigerung (Tonometrische Untersuchung konnte wegen der Unregelmäfsigkeit der Hornhautvorderfläche nicht gemacht werden), wie meistens beim Hydrophthalmus, nur eine unwesentliche war, ist, wie Eingangs schon erwähnt, auf die Dehnbarkeit der jugendlichen Augenhäute zurückzuführen und bedarf keiner weiteren Begründung. Aus demselben Grunde hat der Zustand auch zu keiner Atrophie der Sklera geführt.

Ebenso klar ist, dass es sich hier um ein reines Vorderkammerglaukom handelt; denn der normale Abflussweg, als solcher ist der Schlemmsche Kanal zu betrachten, fehlt vollständig.

Dagegen ist der Vorderkammerwinkel tief und weit ausgebuchtet und die Kommunikation mit der hinteren Kammer vollkommen frei (s. Fig. II). Die partielle Verwachsung der Irishinterfläche mit der vorderen Linsenkapsel auf der einen Seite ist erst sekundär durch Zwischenlagerung von Teilen der abgelösten Netzhaut entstanden.

Aus dem Unterschied der Verhältnisse, wie er zwischen dem weiten ausgebuchteten Kammerwinkel des eigentlichen Buphthalmus und der Annäherung der Iris an die Hornhauthinterfläche bei dem gewöhnlichen Glaukom besteht, muss hier eine Beziehung bezüglich der Pathogenese der beiden Erkrankungen entschieden in Abrede gestellt werden.

Dass anfangs der Druck in der vorderen Kammer grösser gewesen sein muss, wie im hinteren Bulbusabschnitt, beweist die nach hinten gerichtete Tendenz der Iris, die im grossen und ganzen konvex nach hinten ausgebuchtet ist und der Ciliarfortsätze, die selbst da, wo sie nicht mit den mehrfach erwähnten Bindegewebsbildungen verwachsen sind, ebenfalls stark nach hinten zurückgebogen sind. Selbstverständlich

gleicht sich der Druck im ganzen Auge bald aus. Um uns das Fehlen des Schlemmschen Kanals erklären zu können, müssen wir annehmen, dass in der embryonalen Entwicklung frühzeitige Störungen oder Schädlichkeiten aufgetreten sind, die zur Aplasie des Schlemmschen Kanals führten. Nachdem der Vater lungenleidend ist und die Mutter mehrfach abortiert hat, also Tuberkulose und Lues wohl im Spiel sind, fällt es nicht schwer, solche vorauszusetzen, zumal die soziale Lage der Familie eine sehr schlechte ist.

Über den Zeitpunkt, wann diese Störung wohl aufgetreten sei, haben wir einen Anhaltspunkt an unseren mikroskopischen Präparaten. Während im normalen Verlauf der Entwickelung des menschlichen Auges, nach Abschnürung des Linsenbläschens, die Epithelzellen der hinteren proximalen Wand der Linse zu Fasern in den Linsenhohlraum auswachsen und der Kern bis über Äquatorhöhe mit nach vorne rückt, so dass nur mehr am Äquator und an der Vorderwand Kapselepithel zu sehen ist, finden wir in unserem Präparate an der ganzen Hinterfläche der Linsenkapsel, wenn zum Teil auch in kleinen Abständen, aber doch deutlich die etwas platt gedrückten Epithelien mit ihrem grossen ovalen Kern erhalten. Die Linsenfasern sind in unserem Präparate auch nur ganz mangelhaft entwickelt und degeneriert. Nur am Äquator sind beiderseits wenige unregelmäfsig zerstreute Kerne in den Fasern zu entdecken.

Bei den kindlichen Augen, embryonale standen leider nicht zur Verfügung, die zum Vergleich daraufhin untersucht wurden, fand man regelmäfsig die hintere Linsenkapsel frei von Epithel, dagegen am Äquator in den Linsenfasern genau nach deren Verlauf gelagert zahlreiche mit Hämatoxylin schön gefärbte Kerne, wie sie im späteren Leben in geringerer Anzahl auch noch gefunden werden.

In der einschlägigen Literatur (Nussbaum, Koelliker, Schulze) fand sich keine Angabe über den Zeitpunkt, wann die hinteren Kapselepithelien zu Linsenfasern auszuwachsen beginnen. Nur in dem eben im Erscheinen begriffenen Atlas der Entwicklungsgeschichte des menschlichen Auges von Bach und Seefelder kann man aus den Abbildungen auf Tafel XI erkennen, wie das Abrücken der Epithelzellkerne nach vorne beginnt.

Die Schnitte stammen von einem 10 mm langen menschlichen Embryo.

Der Zeitpunkt für den Beginn der Zellkernabwanderung ist also hiernach spätestens der Beginn des 2. Monats.

Nach His beträgt die Länge der menschlichen Embryo
Ende des 1. Monats 7 bis 8 mm,
« » 2. « 22 « 25 «

Es scheinen demnach schon im 2. Monat des embryonalen Lebens Störungen aufgetreten zu sein und wir dürfen annehmen, dass ebenso wie durch diese Einflüsse die Epithelzellen der hinteren Wand der Linsenkapsel verhindert wurden sich regelmäfsig zu entwickeln, das zu dieser Zeit sich zwischen Linsenvorderfläche und Ektoderm einschiebende Mesoderm bereits geschädigt wurde, so dass später die Anlage des Schlemmschen Kanals unterblieb.

Die übrigen Veränderungen unseres buphthalmischen Auges sind sekundärer Natur, durch das Retentionsglaukom hervorgerufen. Die Iris ist durch den starken Druck in ihrem Wurzelgebiet infolge mangelhafter Ernährung in ihrer Struktur geschädigt. Das Corpus ciliare ist durch die ständige Dehnung in die Länge gezogen und weist die auch beim hochgradig myopischen Auge typischen Veränderungen auf, nämlich Vorhandensein der meridionalen und fast vollständiges Fehlen der zirkulären Muskelfasern. Die mehrfach erwähnte bindegewebige Schwarte an der Linsenhinterfläche temporal, die mit der abgelösten Netzhaut zusammenhängt, dürfte vielleicht degeneriertem Retinalepithel ihre Entstehung zu verdanken haben. Dass sich bei dem langen Bestehen des hochgradigen Glaukoms die Netzhaut ablöste und zum Teil einriss, ist ebensowenig zu verwundern, wie die starke Exkavation und die Nachgiebigkeit der jugendlichen Lamina cribrosa; sehen wir gelegentlich doch bei frischen glaukomatösen Augen älterer Individuen, dass hier die Lamina cribrosa stark nach hinten exkaviert, selbst wenn der Sehnervenkopf noch ödematös geschwollen ist, wie dies im Anfangsstadium des eigentlichen Glaukoms der Fall ist. Es wäre im vorliegenden Falle an die Möglichkeit zu denken, dass infolge des Degenerierens und Verschwindens der Zonula zinnii auf der einen (temporal) Seite, die nunmehr frei bewegliche Linse durch Zug an der Zonula nasal zur Ablösung beigetragen hat. Weitere Folge ist die Atrophie des Nervus opticus, auch die übrigen Veränderungen weichen nicht wesentlich von den gleichen Berichten in der Literatur ab, so dass es überflüssig scheint, näher darauf einzugehen.

Erwähnt sei noch, dass bei dem Patienten der sogenannte Angeluccische Symptomenkomplex »anormaler Gefässzustand, Erregbarkeit, Rotwerden des Gesichts, Tachykardie« nicht vorhanden ist;

ferner dass überhaupt keine Anhaltspunkte für ein Zustandekommen des Glaukoms durch Hypersekretion in unserem Falle vorhanden ist.

Fassen wir kurz noch einmal das Ergebnis unserer Untersuchung zusammen, so geht deutlich hervor, dass wir es in Übereinstimmung mit Reis und Seefelder mit einem reinen Vorderkammer(Retentions)-glaukom zu tun haben, hervorgerufen durch Fehlen des Schlemmschen Kanals. Als neu hervorgehoben soll der Umstand werden, dass durch das Auffinden der persistenten Epithelzellen an der hinteren Kapselwand der Linse ein wichtiger Anhaltspunkt über die Zeit, zu der die Störungen in der Entwicklung auftraten, gefunden zu sein scheint.

Zum Schlusse ist es mir eine angenehme Pflicht, Herrn Hofrat Professor Oeller für die freundliche Anregung und Beihilfe meinen Dank auszusprechen.

Literaturverzeichnis.

Bach und Seefelder, Atlas zur Entwicklungsgeschichte des menschlichen Auges.

Hess, Die Anomalien der Refraktion und Akkommodation. Graefe-Saemisch Handb., 2. Aufl., 1905.

v. Hippel, E., Über Hydrophthalmus congenit. ect. Arch. f. Ophthalm., Bd. XLIV, 1897.

His, Anatomie menschlicher Embryonen.

Köllicker, Gewebelehre, 6. Aufl., 3. Bd.

Kümmell, Untersuchungen über das hämorrhagische Glaukom. Graefes Arch. f. Ophthalm., LXXII. Bd., 1. Heft.

Mauthner, Vorträge aus dem Gesamtgebiete der Augenheilkunde, Bd. II, Wiesbaden 1889.

Nahmacher, Beiträge zur Pathologie des Buphthalmus. Inaugural-Dissertation Rostock 1910.

Nussbaum, Entwicklungsgeschichte des menschlichen Auges. Graefe-Saemisch Handb. d. Augenheilk., II. Aufl., II. Bd., 1. Abt.

Reis, Untersuchungen zur path. Anatomie und Pathogenese des angeborenen Hydrophthalmus. Arch. f. Ophthalm., Bd. LX, 1905.

Schulze, Entwicklungsgeschichte des Auges.

Seefelder, Klinische und anatomische Untersuchungen zur Pathologie und Therapie des Hydrophthalmus congenitus. Arch. f. Ophthalmologie, Bd. LXIII, 1906.

Spielberg-Chaja, Klinische Monatsblätter für Augenheilkunde 1911, Septemberheft.

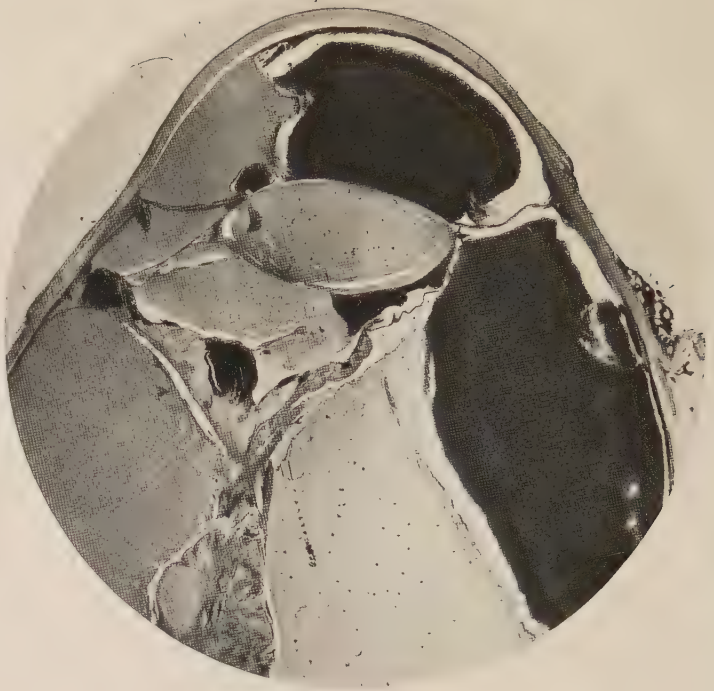

Lebenslauf.

Am 17. September 1885 wurde ich, Peter Christel, als Sohn des Kaufmanns Jakob Christel in Mönchherrnsdorf, in Oberfranken, geboren. Nach dem Besuch der Volksschule in meinem Heimatsort, seit 1890, besuchte ich seit 1896 das k. alte humanistische Gymnasium in Bamberg, wo ich bis zum Sommer 1903 verblieb. Von da an bereitete ich mich in Nürnberg privatim für das Abgangsexamen vor und erhielt im Sommer 1905 das Reifezeugnis am k. Gymnasium zu Kaiserslautern. Seit dem W.-S. 1905/06 studierte ich Medizin in Erlangen und legte meine Staatsexamen im W.-S 1910/11 ab. Das praktische Jahr leistete ich zum grössten Teil an der k. Univ.-Augenklinik, zum andern Teil an der medizin. Poliklinik ab.

Den ersten Teil meiner Dienstpflicht erfüllte ich während meines Studiums beim k. b. 19. Inf.-Regt., während ich zur Zeit das 2. Halbjahr als einjährig-freiwilliger Arzt bei der kaiserlichen Marine in Kiel zubringe.